

Fortschritte im Bereich des Implantatabdruckes

An der Universität Aachen wurde ein neuer Abdrucklöffel mit Folientechnik für die Implantologie entwickelt.

Die Methode ermöglicht eine schnelle, leichte, saubere und präzise Positionierung der Implantate. Von Dr. Gregori M. Kurtzman, Maryland, USA.

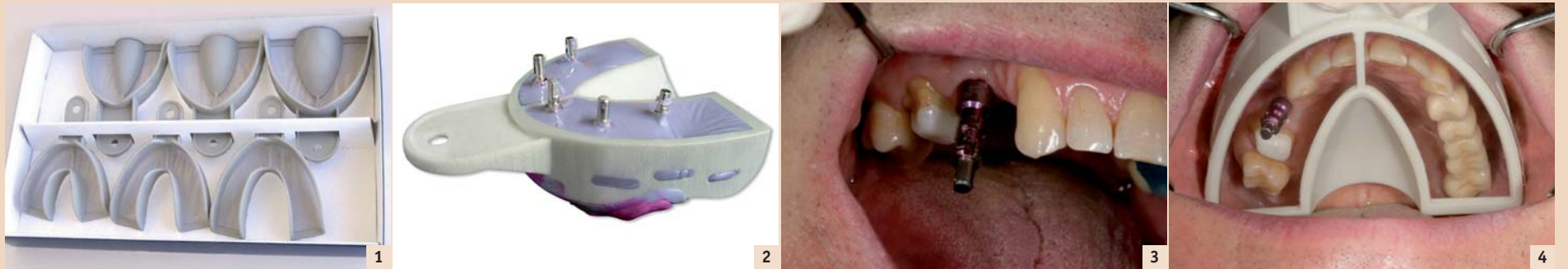

Abb. 1: Miratray Implant für Ober- und Unterkiefer, erhältlich in klein, medium und groß. - Abb. 2: Kompletter Oberkieferabdruck für fünf Implantate mit Miratray Implant nach intraoraler Entfernung. - Abb. 3: Abdruckabutment offener Löffel auf einem Implantat, zweites Prämolare. - Abb. 4: Miratray Implant, eingesetzt zur Demonstration des Abdruckabutments im Löffel mit Abdruck des gesamten Oberkiefers.

Abdrucknahmen bilden das Herzstück einer jeden Behandlung, wenn indirekte Restaurationen geplant sind. Jedoch schenken die meisten Behandler dem Thema „Abdruck“ zu wenig Aufmerksamkeit.

Dentallabore beklagen sich immer wieder darüber, dass die Qualität der angelieferten Abdrücke zu wünschen übrig lässt, was die Herstellung der gewünschten Restaurationen erheblich erschwert. Die Samet Studie belegt, dass 89 Prozent aller an Labore gesandten Abdrücke sichtbare Mängel aufweisen.

Besonders kritisch ist die Abdruckqualität bei festsitzenden Implantaten. Da Implantate nicht das gleiche Desmodont aufweisen wie natürliche Zähne, verhindern schon leichte Abweichungen bei der Abdrucknahme einen passiven Sitz der fertigen prothetischen Arbeit. Dieser mangelhafte passive Sitz verursacht Druck auf die Implantate, was zu krestalem Knochenabbau sowie zu Spannungen auf die einzelnen Komponenten führen kann, eventuell bis hin zum Bruch der Implantatschraube oder zum Versagen der Prothetik.

Geschlossener oder offener Abdrucklöffel

Implantate, die mit einer mittels Schraube fixierten Prothetik restauriert werden sollen, können befestigt werden, indem Abformköpfe über der Befestigung angebracht werden. Im Gegensatz zur Abdrucknahme mit natürlichen Abutments benötigt man bei Implantatabdrücken keine Retraktion zur Berücksichtigung der subgingivalen Aspekte der Implantatbefestigung. Man platziert einen Abformkopf auf die jeweilige Implantatbefestigung, und es entsteht ein Abdruck durch die geschlossene oder offene Abdrucknahmetechnik.

Es bestehen sehr wohl Unterschiede zwischen den beiden Techniken, und es gibt klinische Argumente für die jeweilige Bevorzugung einer dieser Methoden. Obwohl der Behandler für die Abdrucknahme mit dem geschlossenen Löffel weniger klinische Erfahrung benötigt als für die Abdrucknahme mit den Abformköpfen der offenen Löffel, erfordert diese Technik nach intraoraler Entfernung eine Neuausrichtung der Abformköpfe im Abdruck. Wenn diese nicht genau in der horizontalen

Achse ausgerichtet werden (im Abdruck in die korrekte Position gedreht), kann dies zu Problemen mit der Implantatverbindung führen. Nicht geschlossener Zahnersatz muss in

die gewünschte Position gedreht werden. Wenn dieser nicht vollständig eingebracht ist (Vertikalachse), wird die Restauration nicht die gewünschten okklusalen Bedingungen aufweisen. Außerdem kann es zu Abweichungen zwischen den einzelnen Befestigungen kommen, da bei der geschlossenen Technik normalerweise weniger harte Abdruckmaterialien eingesetzt werden, um ein Wiedereinsetzen der Abdruckabutments zu ermöglichen.

Stents, die die Präzision zwischen den Befestigungen garantieren, können bei geschlossenen Löffeln im Abdruckstadium nicht benutzt werden, da sonst der Abdruck nicht entfernt werden kann, ohne ihn vom Stent und den Abutments abzureißen. Wenn ein Stent zur Verifizierung des Masterabdrucks gewünscht wird, wird eine zusätzliche Sitzung zur Anpassung notwendig. Außerdem kann dies dazu führen, dass das Labor den Abdruck vor Herstellung der Prothese abändern muss. Aus diesem Grund bieten offene Abdrucklöffel dem Behandler sowie dem Labor erhebliche Vorteile. Sie erlauben den Einsatz von Abdruckmaterialien mit größerer Endhärte, was den Vorteil hat, dass die Befestigungen in exaktem Verhältnis zueinander in richtiger Orientierung erfasst werden. Ein Stent kann bei der Abdrucknahme angefertigt werden, was eine zusätzliche Sitzung zur Verifizierung des Masterabdrucks unnötig macht. Da die Abutments bei intraoraler Entfernung in dem Abdruck eingebettet sind, eliminiert man außerdem Probleme, die bei der Reinsertation der Abutments in den Abdruck entstehen können.

Bei der Technik des offenen Löffels wurden Abdrücke traditionell entweder durch die Herstellung eines maßgefertigten Löffels mit Öffnungen in der okklusalen Oberfläche oder mithilfe von handelsüblichen Löffeln, deren Öffnungen in der okklusalen Oberfläche angepasst wurden, genommen. Bei der Entscheidung für einen maßgefertigten Löffel

entstehen zusätzliche Kosten und ein höherer Zeitaufwand, da vor Herstellung des Löffels im Labor ein Vorabdruck und ein Modellguss notwendig werden.

Die große Herausforderung bei beiden Techniken ist die, dass man beim Einsetzen des mit Abdruckmaterial gefüllten Löffels diesen so lange drehen muss, bis die langen Stifte an

den vorgegebenen okklusalen Öffnungen austreten. Diese Herausforderung steigt mit der Anzahl der Befestigungen im Kiefer sowie bei Befestigungen in der zweiten Molarregion.

Miratray Implant Advanced Tray

Das Miratray Implant Tray vereinfacht diesen Prozess der Abformung

mit offenem Löffel. Der Löffel ist erhältlich in jeweils drei Größen für Ober- und Unterkiefer. Jeder Löffel ist einzigartig im Design (Abb. 1). Die okklusale Oberfläche ist mit einer transparenten Folie bespannt, sodass die Köpfe der intraoralen Stifte gut sichtbar sind. Retentionsschlitze und eine Innenkante sorgen für eine mecha-



ANZEIGE

1st INTERNATIONAL MEETING

IMMEDIATE POST EXTRACTION IMPLANTS: STATE OF THE ART

Tuscany

VIAREGGIO, 13 - 14 December 2013

Hotel Principe di Piemonte

Istituto Stomatologico Toscano

- › **Cosyn Jan**, Belgium
Soft Tissues and Immediate Post-Extraction Implants
- › **Covani Ugo**, Italy
Introduction: Clinical Experience of the Tuscan Dental Institute
- › **Nevins Myron**, USA
Immediate Post-Extraction Implants in the daily clinical activity
- › **Novaes Arthur jr.**, Brazil
Histologic Outcomes and Surgical Techniques

- › **Peñarrocha Diago Miguel**, Spain
Post-Extraction Implants and Full Arch Rehabilitation
- › **Piattelli Adriano**, Italy
Hard Tissues and Immediate Post-Extraction Implants
- › **Schwartz-Arad Devorah**, Israel
Immediate Post-Extraction Implant: Clinical Outcomes

13 December

Gala Dinner

Award Night

Book by 30 November

The registration fee includes an overnight stay at the hotel (subject to availability)

Istituto Stomatologico Toscano
Via Aurelia, 335 - I-55043 Lido di Camaiore (Italy)
Phone +39 0584 6059888/9 - Fax +39 0584 6058716
istitutostomatologicotoscano@gmail.com

Organizational Secretary Office
Tueor srl - Corso Sebastopoli, 225 - I-10137 Torino (Italy)
Phone +39 011 0463350
segreteria@tueor.com - www.tueor.it

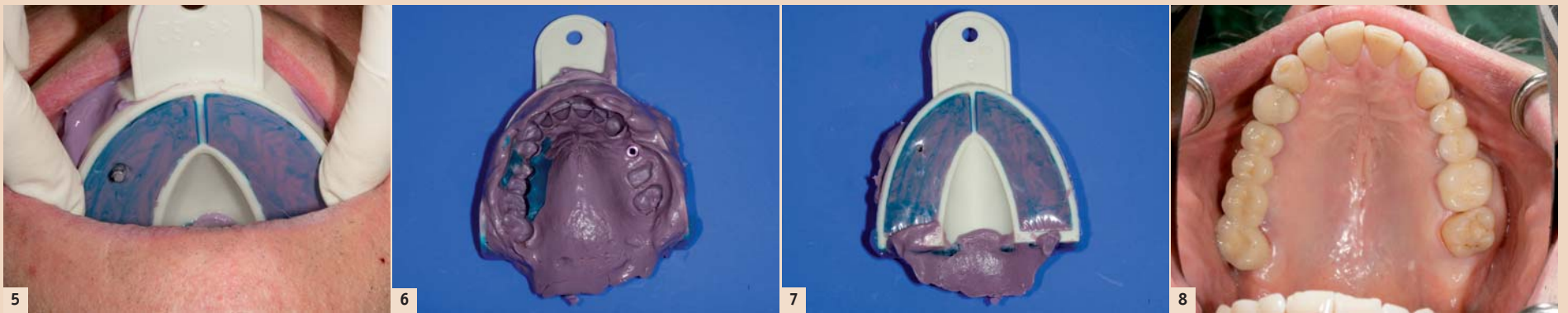


Abb. 5: Intraoral eingesetztes Miratray Implant, gefüllt mit Abformmasse, der Haltestift durchsticht die transparente Folie des Löffels. - Abb. 6: Abdruck nach intraoraler Entfernung mit Sicht auf das eingebettete Abdruckabutment des offenen Löffels. - Abb. 7: Außenseite des Miratray Implant-Abdrucks nach Entfernung des langen Stiftes aus der transparenten Folie. - Abb. 8: Fertige Restaurationen mit Krone auf dem natürlichen Molar und zementierter Krone auf dem zweiten Prämolaren sowie Freidendbrücke am ersten Prämolaren.

sche Retention und vermeiden somit das Herausquellen des Abdruckmaterials. Wenn der Behandler diese Wirkung durch ein PVS-Löffeladhäsiv verstärken will, sollte er dieses nicht auf der Folienoberfläche aufbringen, da ansonsten die Sichtbarkeit der Stifte bei Einsatz des Löffels negativ beeinflusst werden kann. Außerdem sei erwähnt, dass PVS-Löffeladhäsive an Puttymaterialien nicht haften und somit die Retention des Abdruckmaterials im Löffel nicht erhöht wird. An Materialien mit anderer Endhärte haftet der PVS-Löffel adhäsiv.

Bei dieser Technik wird der Löffel mit geeignetem Abdruckmaterial gefüllt; es wird entweder ein Universal-PVS oder ein Löffel- bzw. Putty-PVS empfohlen. Der Löffel wird dann intraoral eingeführt und nach unten gedrückt, bis die Spitzen der Stifte durch

die transparente Folie sichtbar werden. Jetzt muss der Behandler den Löffel noch weiter nach unten drücken, bis die Stifte die Folie durchstechen und deutlich sichtbar herausragen. Das Abformmaterial befindet sich in der Folie, sodass, im Gegensatz zu individuell angepassten Löffeln, die Abformmasse die Sicht auf die Spitzen der Abformstifte nicht beeinträchtigt. Nach Aushärtung werden die Haltestifte gegen den Uhrzeigersinn gedreht und aus dem Abdruckmaterial entfernt. Der Abdruck kann dann aus dem Mund entfernt werden (Abb. 2). Die Ausgestaltung des Löffels ermöglicht einen Einsatz bei allen Abdrucksituationen, auch bei teilweise oder komplett unbezahnnten Kiefern.

Fallbeispiel

Der Patient stellte sich vor zur Einzelimplantation des zweiten Prä-

molaren im Oberkiefer mit Überkronung des benachbarten natürlichen Molars. Der Behandlungsplan beinhaltete die Restauration des zweiten Molaren mit individuellem Abutment sowie die Restauration des Behandlungsgebietes mit einer zementierten Freidendbrücke am ersten Prämolaren. Nach Präparation des Molaren wurde in offener Technik ein Implantatabformpfosten auf der Befestigung angebracht (Abb. 3). Es wurde nun sichergestellt, ob der Miratray Implant-Löffel alle Zähne im Kiefer erfasst, ohne Zähne oder Weichgewebe zu schädigen (Abb. 4). Eine Polyvinylsiloxan-Abformmasse wurde in den gingivalen Bereich des Implantatabutments und in den Sulkus des präparierten Molars injiziert. Miratray Implant wurde mit zusätzlichem Abdruckmaterial gefüllt und intraoral eingeführt. Durch Drücken des Löff-


fels in gingivale Richtung konnte der lange Stift die transparente Folie okklusal durchstechen (Abb. 5). Nach Aushärtung wurde der Stift aus der Abdruckmasse entfernt, der Löffel aus dem Mund genommen und zur Herstellung der prothetischen Arbeit an das Labor geschickt (Abb. 6 und 7). Es wurde ein Master-Abdruck erstellt, die Prothetik fertiggestellt und zum Einsatz zurückgegeben (Abb. 8).

Fazit

Abformungen stellen den Implantologen vor eine große Herausforderung. Gute Abformungen sind der Schlüssel zu einer erstklassigen Restauration, Ungenauigkeiten zu Beginn können sich im Laufe der Behandlung vervielfachen und somit das Ergebnis der fertigen Arbeit beeinträchtigen. Aus diesem Grund muss der Behandler darauf achten, dass er bei der Abformung

sehr genau und akkurat arbeitet, was dann im Labor weiterverfolgt werden sollte. Die Auswahl des richtigen Löffels und einer angemessenen Abformtechnik kann die Qualität der Abformung entscheidend verbessern. ◀

Hager & Werken GmbH & Co. KG
Tel.: +49 203 99269-0
www.hagerwerken.de



Dr. Gregori M. Kurtzman
dr_kurtzman@maryland-implants.com

ANZEIGE

Referent | Dr. Tomas Lang/Essex

Kursreihe Endodontie

Für Einsteiger, Fortgeschrittene und Profis

1 Basiskurs ● ● ●
Effiziente Aufbereitungs- und Füllkonzepte mit Live- und Videodemonstrationen
| Aufbaukurse auf Anfrage |

Videovorschau DVD

4 Fortbildungspunkte

Termine 2014

7. Februar 2014	Unna	14.00 – 18.00 Uhr	19. September 2014	Leipzig	14.00 – 18.00 Uhr
16. Mai 2014	Hamburg	14.00 – 18.00 Uhr	21. November 2014	Essen	14.00 – 18.00 Uhr

Kursinhalt

Management von Notfallpatienten in der Praxis | Wie komme ich sicher auf die Arbeitslänge? | Wie ermittle ich die Arbeitslänge präzise? | Maschinelle Aufbereitung mit 2–3 Instrumenten | Welches Spülprotokoll für welche Fälle? | Effizienter Workflow durch Behandlung in zwei Sitzungen | Akute Schmerzfälle sicher und einfach behandeln | Problemfälle identifizieren und überweisen | Einfache und sichere Wurzelfüllung

Organisatorisches

Kursgebühr inkl. DVD (Teil I) 250,- € zzgl. MwSt.
Tagungspauschale 49,- € zzgl. MwSt.
Die Tagungspauschale umfasst die Pausenversorgung und Tagungsgetränke, für jeden Teilnehmer verbindlich.

Veranstalter
OEMUS MEDIA AG
Holbeinstraße 29 | 04229 Leipzig
Tel.: 0341 48474-308
Fax: 0341 48474-390
event@oemus-media.de | www.oemus.com

Dieser Kurs wird unterstützt von

DENTSPLY MAILLEFER | HanChaDent+ | lege artis

Klinisches Video

Faxantwort |
0341 48474-390

Hiermit melde ich folgende Person zur Kursreihe „Endodontie – Basiskurs“ verbindlich an:

- Unna 7. Februar 2014
- Hamburg 16. Mai 2014
- Leipzig 19. September 2014
- Essen 21. November 2014

Titel | Vorname | Name

E-Mail (Bitte angeben)

Die Allgemeinen Geschäftsbedingungen der OEMUS MEDIA AG erkenne ich an.

Datum | Unterschrift

Praxisstempel

DTG 12/13